

CASOS CLÍNICO- QUIRÚRGICOS

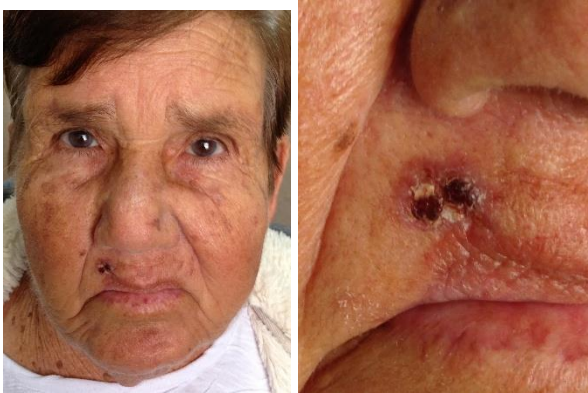Dr. José Seijo Cortés. Médico Dermatólogo.

Dr. José de Jesús Valdez Velasco. Médico Dermatólogo. Práctica privada

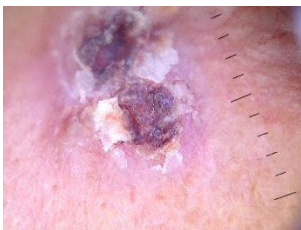Dra. Jessica Fabiola Valdez Bernal. Médico General.

Femenino, 85 años. Evolución 3 meses; inició el crecimiento de un “grano” en el labio superior del lado derecho, que creció lentamente. Sin antecedentes personales patológicos.

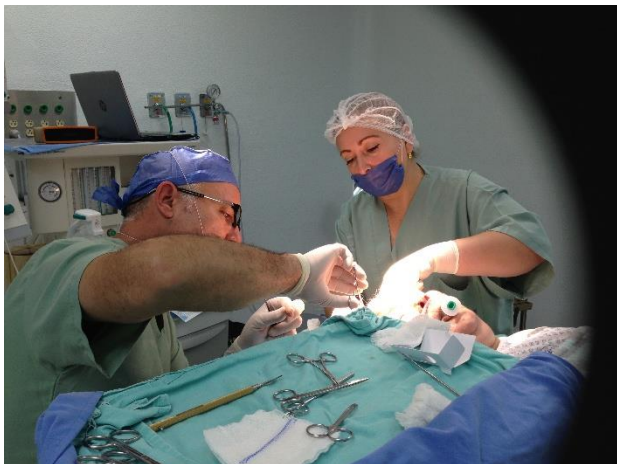Dermatosis localizada en cara, labio superior del lado derecho, constituida por neoformación eritematosa con bordes perlados, con costra serohemática en el centro, de aproximadamente 2 cm; se apreciaba una retracción del labio hacia arriba.



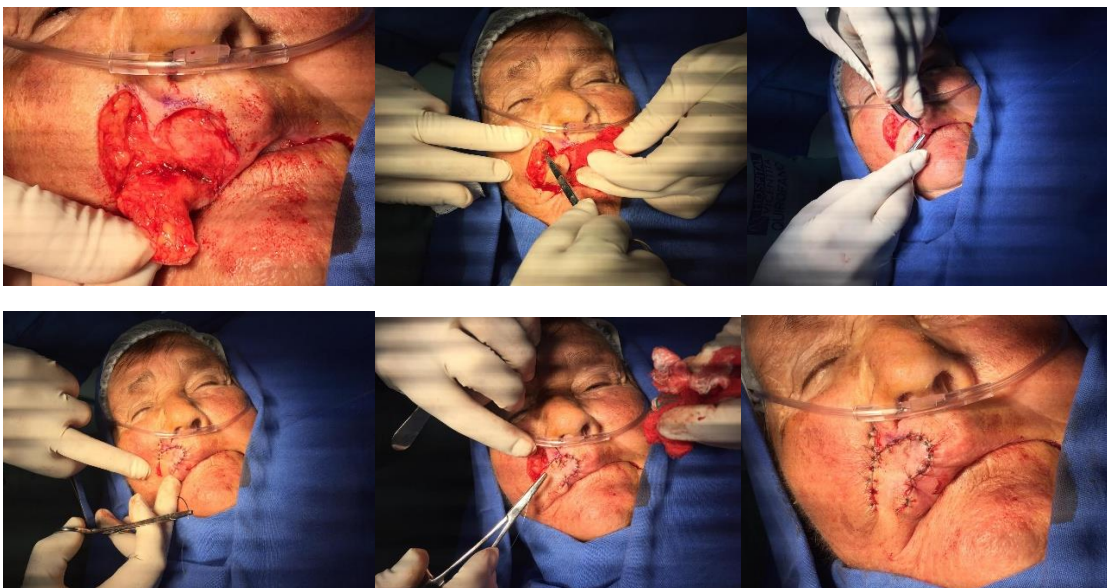
Dermatoscopia: Lesion eritematosa en la periferia y con costras hemáticas al centro.



Se solicitaron exámenes preoperatorios y se realizó la cirugía en quirófano del hospital, con Médico Anestesiólogo. Intervención bajo sedación y anestesia local por infiltración con lidocaína.

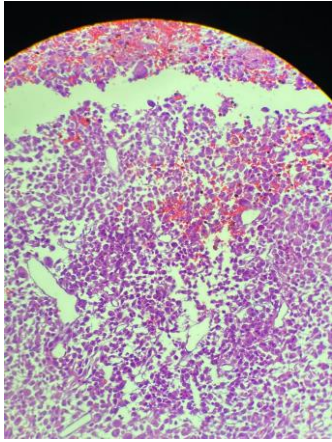


Se procede a la extirpación con bisturí de la neoformación, con márgenes de 7 mm. Por la retracción y el aspecto cicatricial, se comportaba en forma agresiva, lo que se corroboró en la histopatología. Se realizó hemostasia cuidadosa y se corrigió el defecto mediante un colgajo melolabial.

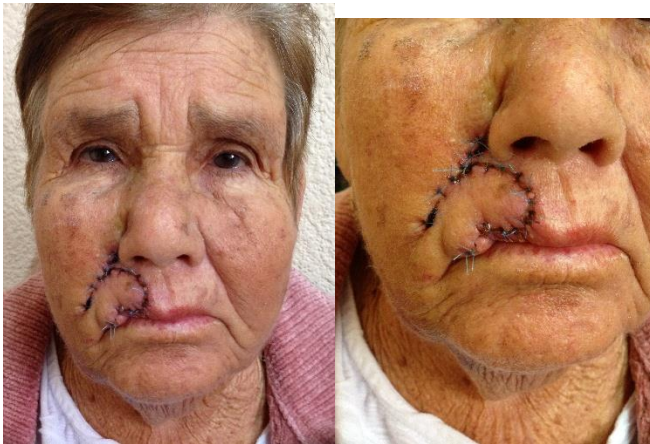

La Paciente permaneció en recuperación 2 horas y se dio de alta. Recetas: Ciprofloxacino 500 mg cada 12 hrs por 7 días + Ibuprofeno tabletas 1 cada 8 hrs 3 días + aseo diario con agua y jabón + Ungüento de Acido Fusídico cada 12 hrs. Cita en 1 semana.

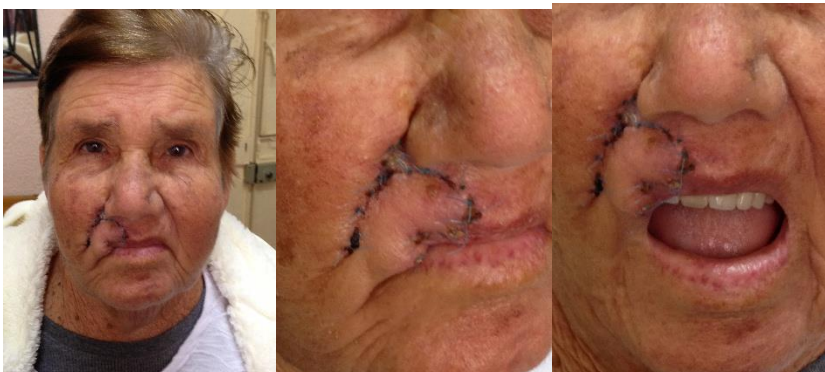Histopatológico: Neoformación epitelia basaloide atípica que correspondió a un Carcinoma Basocelular sólido y fibrosante ulcerado, los límites quirúrgicos libres de tumor.



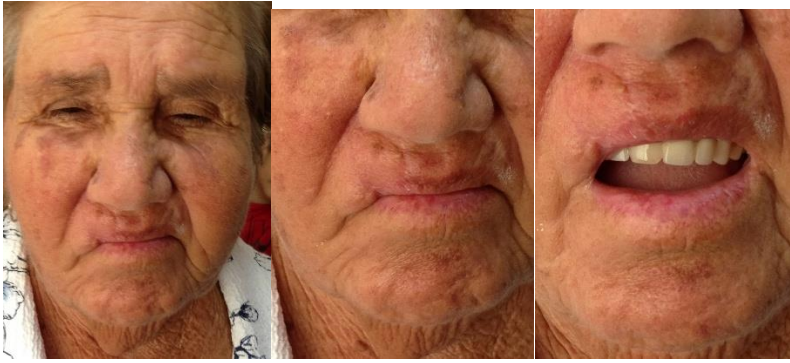1 semana post cirugía:



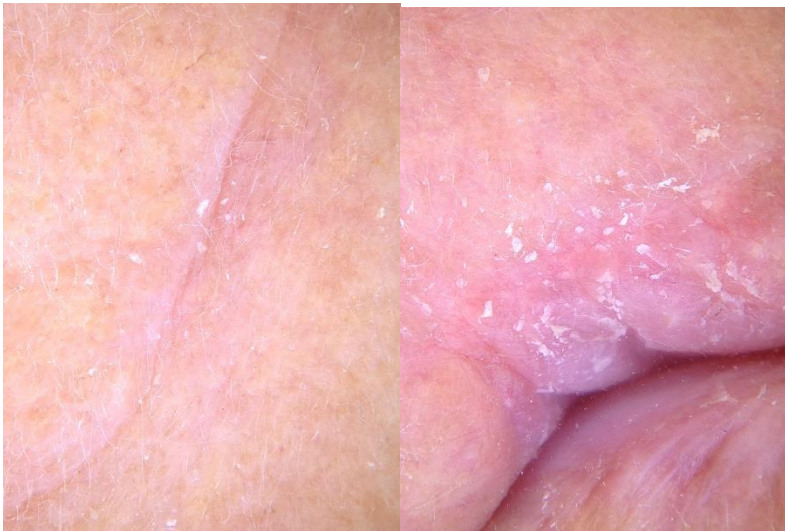2 semanas post cirugía: Retiro de puntadas.



10 semanas post cirugía.



Dermatocopia de cicatriz: Pliegue nasogeniano y angulo de la comisura bucal



En espera de que pase la contingencia de la Pandemia, para seguir valorando su evolución.